ZÁKLADY BAREVNÉ DUPLEXNÍ ULTRASONOGRAFIE VARIXŮ DOLNÍCH KONČETIN

Prim. MUDr. Svatopluk Kašpar

ZÁKLADY BAREVNÉ DUPLEXNÍ ULTRASONOGRAFIE VARIXŮ DOLNÍCH KONČETIN

Prim. MUDr. Svatopluk Kašpar

FLEBOCENTRUM
Líznerova 737, Hradec Králové

Vydáno ve spolupráci se společností Servier

SERVIER

Váš partner v léčbě žilního onemocnění

© 2004 ~ Prim. MUDr. Svatopluk Kašpar

Zkrácená informace o přípravku Detralex®
Složení a balení: Mikronizovaná, purifikovaná flavonoidní frakce 500 mg v 1 tabletě: diosmin 450 mg, flavonoidy vyjádřené ve formě hesperidinu 50 mg; 30 nebo 60 potahovaných tablet v jednom balení. **Farmakologické vlastnosti:** Venotonikum a vazoprotektivum. Detralex působí na žilní návrat; snižuje žilní distenzibilitu a venostázu; normalizuje kapilární permeabilitu a zvyšuje kapilární rezistenci; zvyšuje lymfatický průtok. **Indikace:** Léčba příznaků a projevů chronické žilní insuficience dolních končetin, funkčních nebo organických: pocit tíhy, bolest, křeče, edém, trofické změny, včetně bércového vředu. Léčba příznaků a projevů hemoroidálního onemocnění, včetně léčby akutní hemoroidální ataky. Přípravek je určen dospělým pacientům. **Nežádoucí účinky:** Byly popsány lehké gastrointestinální (nauzea, vomitus, dyspepsie, gastralgie) a neurovegetativní (závratě, bolesti hlavy) nežádoucí účinky, které nevyžadují přerušení léčby. **Interakce:** Žádné. **Těhotenství a kojení:** Ve studiích, kdy se přípravek podával těhotným ženám i ženám po porodu, nedošlo k žádnému nepříznivému ovlivnění těhotenství ani plodu. Postnatální experimentální studie neprokázaly žádné anatomické anomálie ani potíže v chování mláďat během období kojení. **Kontraindikace:** Známá nebo předpokládaná přecitlivělost na účinnou látku nebo pomocné látky. **Dávkování a způsob podání:** *Venolymfatická insuficience:* 2 tablety denně. *Akutní hemoroidální ataka:* 6 tablet denně během prvních 4 dnů, poté 4 tablety denně během následujících 3 dnů. **Udržovací dávka:** 2 tablety denně. **Podmínky uchovávání:** Při teplotě do 30°C. Úplná informace pro předepisování viz Souhrn údajů o přípravku. **Datum poslední revize textu:** 02/2004. Přípravek je k dispozici v lékárnách na lékařský předpis. Přípravek je částečně hrazen z prostředků veřejného zdravotního pojištění. **Registrační číslo:** 85/392/91-C.

Držitel registračního rozhodnutí: Les Laboratoires Servier 22, rue Garnier, 92 200 Neuilly-sur-Seine, Francie.

Další informace na adrese: Servier s.r.o., Praha City Center, Klimentská 46, 110 02 Praha 1,
tel.: 222 118 510, fax: 222 118 501
www.servier.cz

SERVIER

SERVIER

Váš partner v léčbě žilního onemocnění

Obsah

Úvod	**5**
Nastavení přístroje	**5**
Vyšetření pacienta	**6**
Vyšetření povodí velké safény	**7**
Vyšetření povodí malé safény	**10**
Vyšetření perforátorů	**10**
Vyšetření recidivujících varixů	**13**
Ultrazvukové mapování varixů	**14**
Závěr	**15**
Literatura	**16**

Úvod

V roce 1842, v době svého působení na pražské polytechnice, popsal rakouský fyzik Johann Christian Doppler efekt, který nyní nese jeho jméno. Frekvence zvuku předmětu, pohybujícího se konstantní rychlostí směrem ke stojícímu pozorovateli stoupá a pak náhle klesá tak, jak se tento předmět pohybuje směrem od pozorovatele. Tento princip našel uplatnění i v medicíně při studiu krevního průtoku v cévách. Dopplerův efekt je možno totiž zaznamenat, když je zvuk o vysoké frekvenci odražen od pohybujících se červených krvinek a následně zaznamenán v citlivém detektoru.

První praktické medicínské aplikace tohoto poznatku se začaly objevovat v 60. letech minulého století jako kontinuální Dopplerovy přístoje a dále pak byly technicky zdokonalovány (spektrální analyzátory signálu, pulzní Doppler, duplex) až k dnešním sofistikovaným přístojům barevné dopplerovské ultrasonografie. V nich je barevné dopplerovské zobrazení v reálném čase spojeno s dvojrozměrným zobrazením echografickým. Rychlou konjugací echografického, barevného dopplerovského a pulsního dopplerovského módu mohou být všechny informace zachyceny na monitoru současně (triplex). Tato technika umožňuje spojit současně informaci morfologickou a hemodynamickou a tak nejen celé vyšetřeníznačně usnadnit, ale především je významně zpřesnit.

Podle mezinárodní konvence je dopplerovský signál znázorněn červeně, jestliže jde krevní tok směrem k vyšetřovací sondě, a modře v případě, kdy se proud od sondy vzdaluje. Zjednodušeně řečeno – tepny se zobrazují červeně a žíly modře. To však platí jen při fyziologických poměrech, protože v případě refluxu se i v žilách krevní tok obrací a to je možno snadno zaznamenat jako změnu barvy z modré na červenou.

Další kvalitou je barevné zobrazení dopplerovské energie (color power angio, power doppler), které se vyznačuje vysokou citlivostí k pomalým krevním průtokům, nedokáže však rozlišit jejich směr. Má význam především při studiu perforátorů.

Nastavení přístroje

Základním požadavkem při vyšetřování povrchního žilního systému je adekvátní nastavení parametrů ultrazvukového přístoje. Vyšetřující musí být dobře seznámen s technikou vyšetření i se samotným přístrojem, aby si ho mohl dobře seřídit v zájmu co nejvyšší výtěžnosti nálezu. Na povrchní žilní systém používáme s výhodou lineální sondy s vyšší frekvencí (7,5 – 10 MHz).

Při adjustaci B obrazu by lumen cévy mělo být anechogenní (černé) a obraz by měl být výrazně kontrastní (cévy černé, ostatní struktury bílé). Proto seřizujeme frame average (průměrování obrazu) a celkový gain (zisk) na nižší hodnoty a dynamic range (dynamický rozsah) užší – od 50 do 55 dB. Toto nastavení je také vhodnější i jako výchozí pro barevný záznam.[1] Reject level (potlačení vysokých ech) odstraňuje nežádoucí šum. Čím vyšší je nastavená hodnota, tím více šumu bude odstraněno, avšak hrozí nebezpečí potlačení i reálné informace z obrazu. Toto nastavení je proto třeba volit s rozvahou.

Při nastavení hodnot barevného dopplera má základní význam PRF (pulsní opakovací frekvence), která určuje maximální měřitelnou rychlosti bez artefaktů (aliasingu) při měření rychlosti krevního toku. Snížení rozsahu rychlostí sníží maximální měřitelnou rychlost, zvýší rozlišovací schopnosti nižších rychlostí a maximální hloubku měření. Optimální nastavení pro povrchní žilní systém dolních končetin je mezi 5 a 20 cm/sec. Nastavení fitru k eliminaci interferenčních signálů by mělo být také nízké (kolem 50 Hz), aby nedošlo k potlačení pomalých signálů žilních. Důležité je též správná fokusace (zaostření) do patřičné houbky vyšetření. Nastavení color sensitivity (barevná citlivost) je vyšší – zhruba 14 impulsů na 1 linii.

Vyšetření pacienta

Vyšetření povrchního žilního systému dolních končetin je prováděno ve stoje s odlehčenou a lehce pokrčenou vyšetřovanou končetinou. Vertikální poloha je bližší fyziologickým poměrům než poloha horizontální a má oproti ní i řadu dalších výhod: žilní náplň je ve stoje větší, což umožní detekci i drobnějších struktur a navíc je možno naplněné žíly měřit nejen morfologicky (průměr), ale i hemodynamicky (reflux). Hodnocení refluxu je nejpřesnější právě ve stoje, nicméně však jeho detekce a kvantifikace není vždy jednoduchá. Valsalvův manévr nemá efekt v případě, kdy jsou proximální chlopně suficientní, a signifikantnější jsou pak manévry proximální a distální komprese a dekomprese. Pro objektivní analýzu refluxu a možnost porovnání výsledků různých studií byly navrženy další postupy objektivizace refluxu (užití pneumatické manžety těsně pod ultrazvukovou sondou). Tyto postupy se však prozatím v denní praxi neujaly.

Všeobecně je přijímána hodnota fyziologického refluxu v trvání do 0,5 sekundy ***(obrázek 1),*** reflux delší je již hodnocen jako patologický[2] ***(obrázek 2 a 3).***

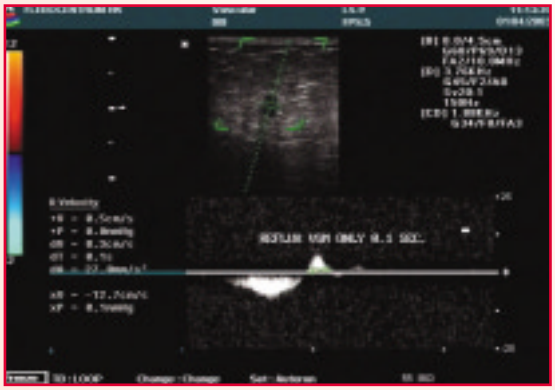

Obrázek 1. *Fyziologický reflux ve velké saféně v trvání 0,1 sekundy*

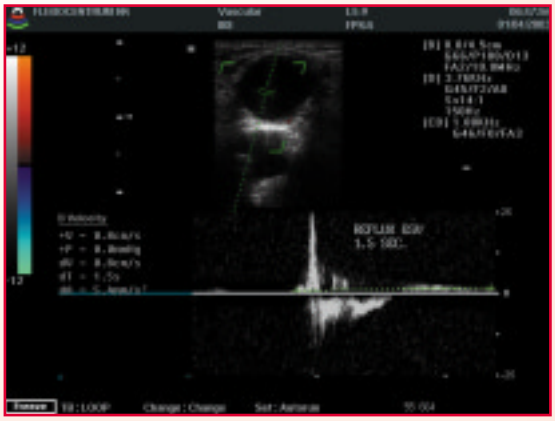

Obrázek 2. *Významně patologický reflux v safé-no-femorální junkci*

Vyšetření povodí velké safény

A. Oblast třísla

Základem správného hodnocení nálezů je dobrá znalost anatomie cévních struktur v třísle ***(obrázek 4, 5 a 6).***

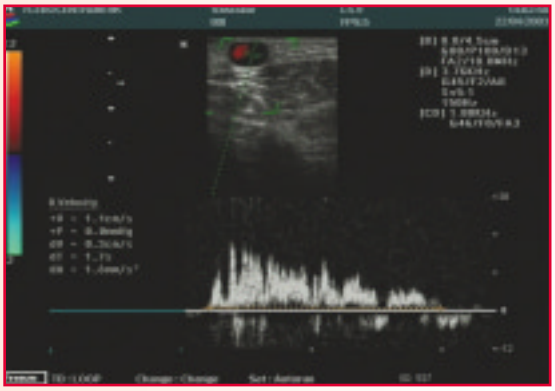

Obrázek 3. *Reflux ve velké saféně v trvání 1,7 sekundy*

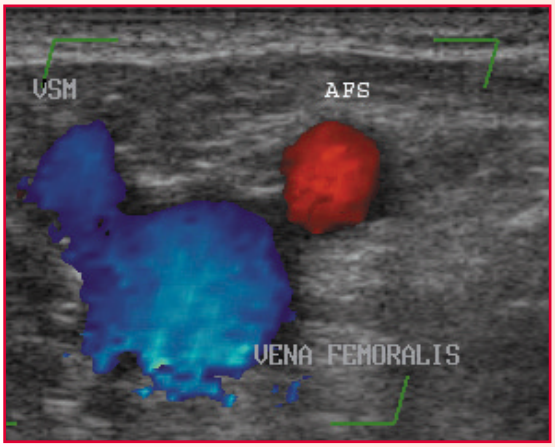

Obrázek 4. *Normální topografie cévních struktur třísla v příčném řezu – vena saphena magna (VSM) a arteria femoralis superficialis (AFS)*

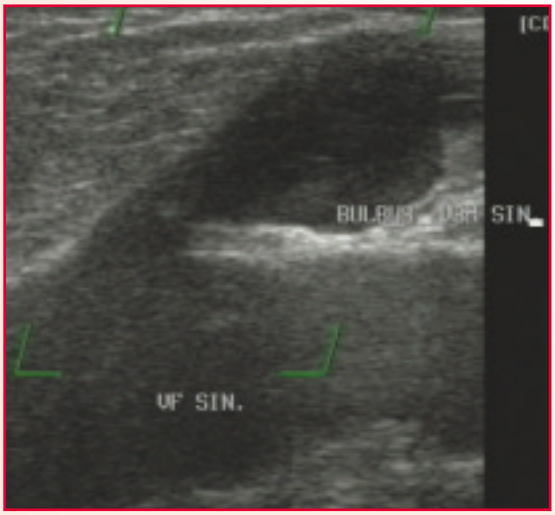

Obrázek 5. *Saféno-femorální junkce v podélném řezu*

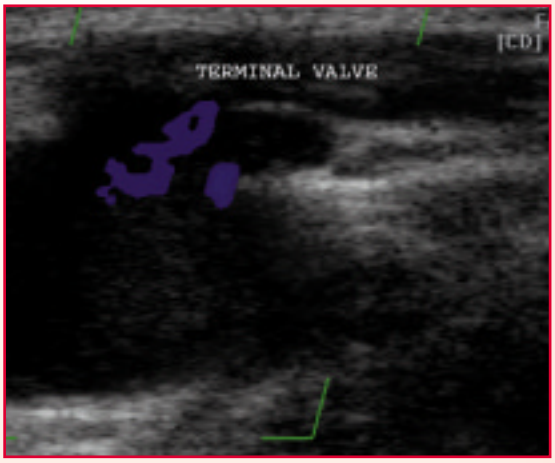

Obrázek 6. *Podélný řez saféno-femorální junkcí s funkční terminální chlopní*

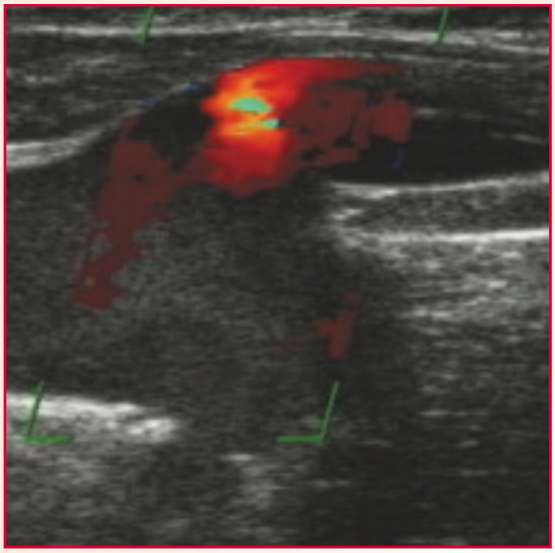

Obrázek 7. *Venosní reflux z femorální žíly do velké safény v podélném řezus funkční terminální chlopní*

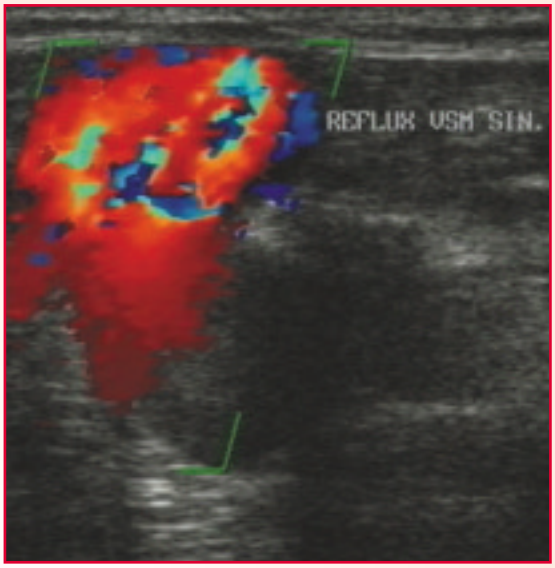

Obrázek 8. *Reflux do velké safény v příčném řezu*

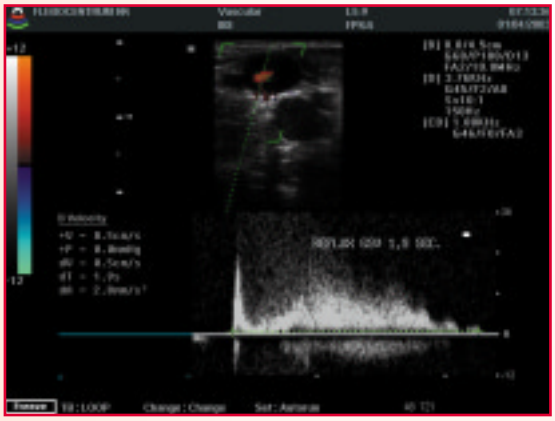

Obrázek 9. *Kvantifikace refluxu do velké safény v barevném triplexním záznamu*

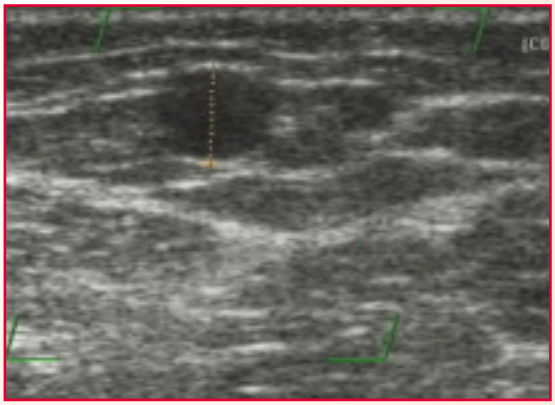

Obrázek 10. *Typický obraz kmene velké safény v její fasciální duplikatuře (tzv. „egyptské oko “)*

Hlavním úkolem vyšetření pak je verifikace či vyloučení refluxu z femorální žíly ***(obrázek 7 a 8)*** a dále pak jeho kvantifikace ***(obrázek 9).*** Ultrazvuk umožňuje také zmapovat eventuelní anatomické varianty saféno-femorální junkce a připravit tak chirurga na situaci, se kterou se při revizi třísla setká.

Terminální chlopeň safény může být domykavá a nedomykavé jsou chlopně preterminální a může být přítomna i situace opačná, kdy reflux z hlubokého žilního systému pokračuje přes nedomykavou chlopeň terminální do proximálních větví safény a nikoliv do samotného kmene, neboť suficientní preterminální chlopeň reflux do safény nepustí.[3]

B. Kmen velké safény

Velká saféna je uložena ve fasciální duplikatuře, která je na echografii dobře patrná. Pro tento fenomén je užíván název „egyptské oko“ ***(obrázek 10 a 11).***

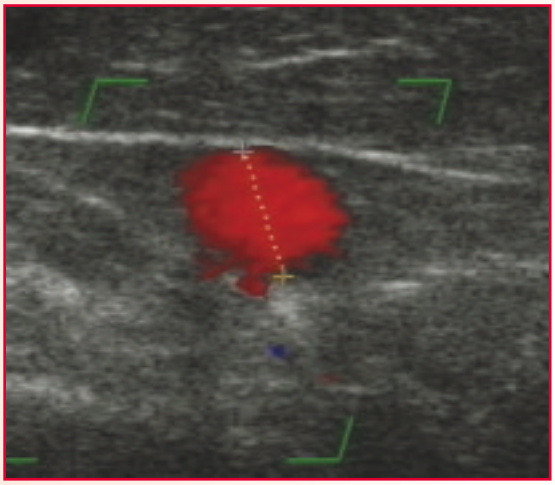

Obrázek 11. *Insuficientní velká saféna v příčném řezu na stehně*

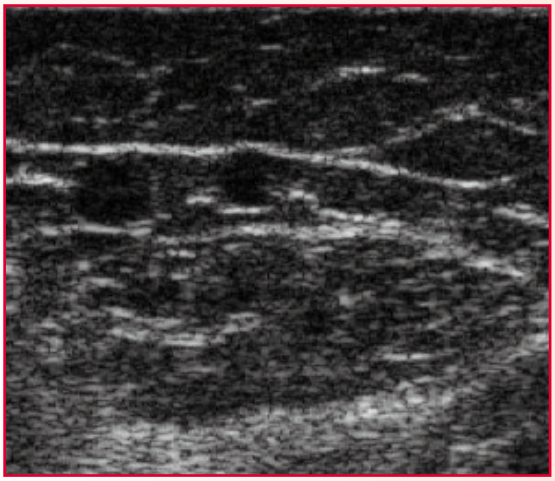

Obrázek 12. *Dvojice kmenů velké safény*

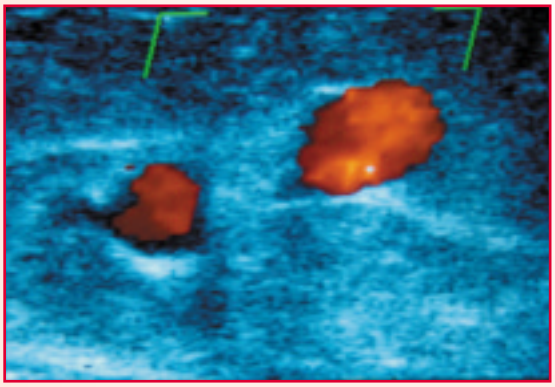

Obrázek 13. *Zdvojená velká saféna s insuficiencí obou kmenů*

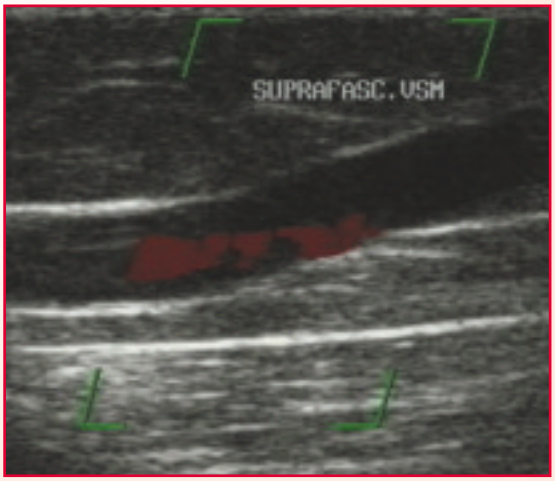

Obrázek 14. *Průnik velké safény přes fasciální obal do suprafasciálního prostoru*

Reflux do safény může přicházet také z jiných zdrojů než jenom z femorální žíly – lymfoganglionární, parieto-abdominální a perineální. Podle některých studií[4,5,6] je tato situace poměrně častá a rutinně prováděná krossektomie velké safény je pak zde zcela zbytečná.

Význam má také zjištění možného zdvojení kmene safény ***(obrázek 12 a 13),*** protože ošetření pouze jednoho kmene strippingem nebo laserem a ponechání dalšího nedomykavého in situ znamená brzkou recidivu z důvodu technické chyby výkonu. Zajímavé je také suprafasciální uložení velké safény ***(obrázek 14).***

Vyšetření povodí malé safény

Vena saphena parva běží od zevního kotníku proximálně, zčásti uložena mezi dvěma fasciemi, po dorsální ploše lýtka do podkolenní jamky, kde se spojuje s hlubokým žilním systémem.[7] Právě způsob tohoto spojení je to, co z ní činí žílu obávanou i zkušenými cévními chirurgy ***(obrázek 15 a 16).*** Malá saféna může končit nejen typicky v podkolenní žíle, ale i ve vena femoralis superficialis, ve vena saphena magna, může se spojovat se žilami gastroknemickými ***(obrázek 17 a 18)*** nebo s Giacominiho žílou a její junkce může být i zdvojená. Dalším problémem jsou atypické popliteální perforátory.[8] Chirurg se při operaci zajímá nejen o výšku safénopopliteální junkce, ale i způsob inserce malé safény do hlubokého žilního systému, která může být nejen přímo zezadu, ale i z laterální nebo mediální plochy podkolenní žíly.[9]

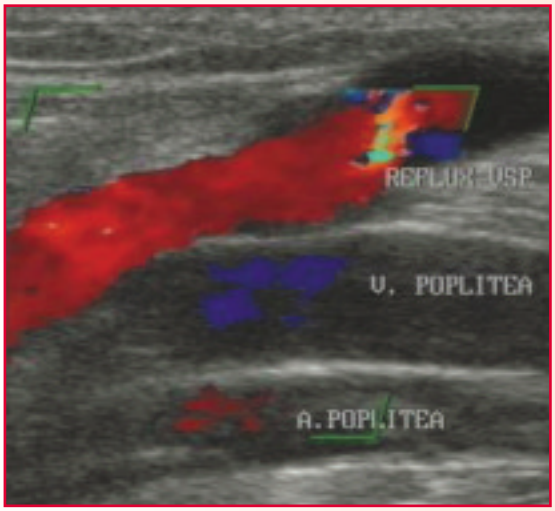

Obrázek 15. *Podélný řez podkolenními cévními strukturami s refluxem ve kmeni malé safény*

Vyšetření perforátorů

Z anatomického hlediska jsou perforátory definovány jako spojky mezi povrchovými a hlubokými žilami a na echografii můžeme potvrdit jejich průnik přes fascii ***(obrázek 19).*** Z hlediska hemodynamického drénují suficientní perforátory krev z povrchu do hloubky (re-entry) a za nedomykavé jsou považovány tehdy, když se v nich směr toku obrací opačně[10] ***(obrázek 20).***

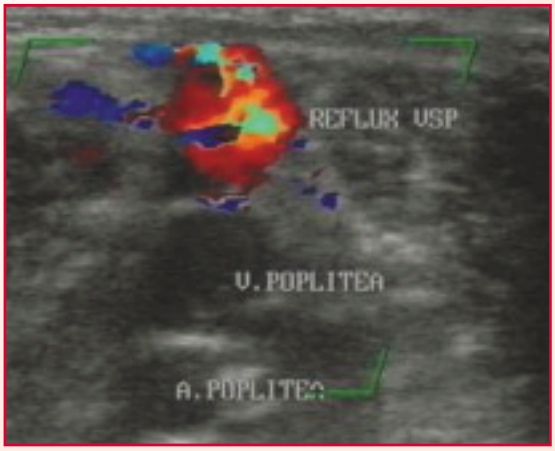

Obrázek 16. *Topografie podkolenní oblasti v příčném řezu*

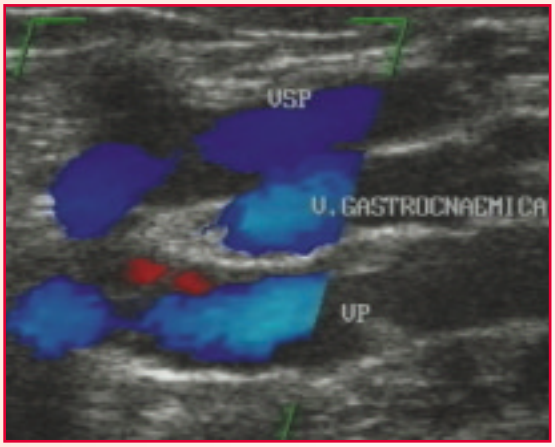

Obrázek 17. *Společné vústění vena saphena parva (VSP) a vena gastrocnaemica medialis do vena poplitea (VP) při distální kompresi lýtka*

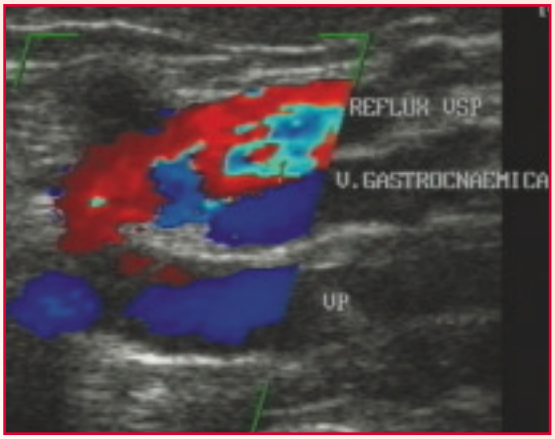

Obrázek 18. *Reflux do malé safény (VSP) přes společné vústění s vena gastrocnaemica medialis*

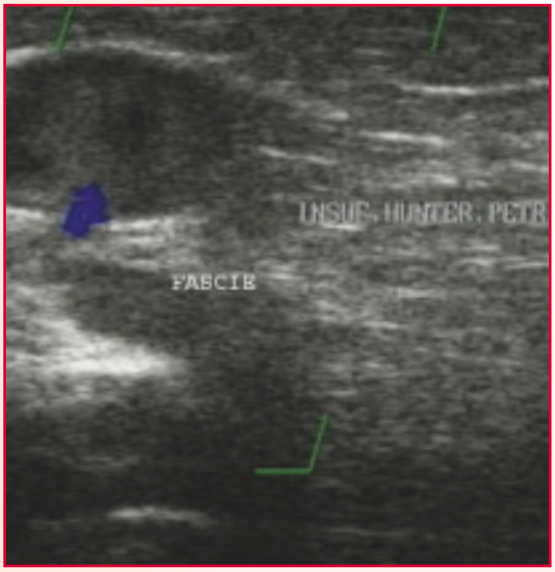

Obrázek 19. *Průnik stehenního perforátoru přes svalovou fascii*

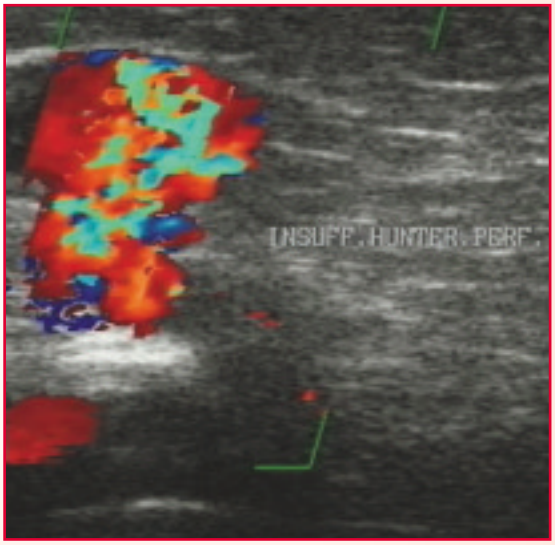

Obrázek 20. *Insuficientní Hunterův perforátor na stehně*

Duplexní scan dovoluje vizualizovat perforátor a detekovat v něm přítomnost krevního toku, jakož i jeho směr ***(obrázek 21, 22, 23 a 24).*** Protože však při běžném vyšetření pacienta ve stoje není v perforátoru (v suficientním i insuficientním) detekovatelný krevní tok, pomáháme si různými augmentačními manévry, abychom tento tok vyvolali (komprese a dekomprese svalstva nad a pod perforátorem).

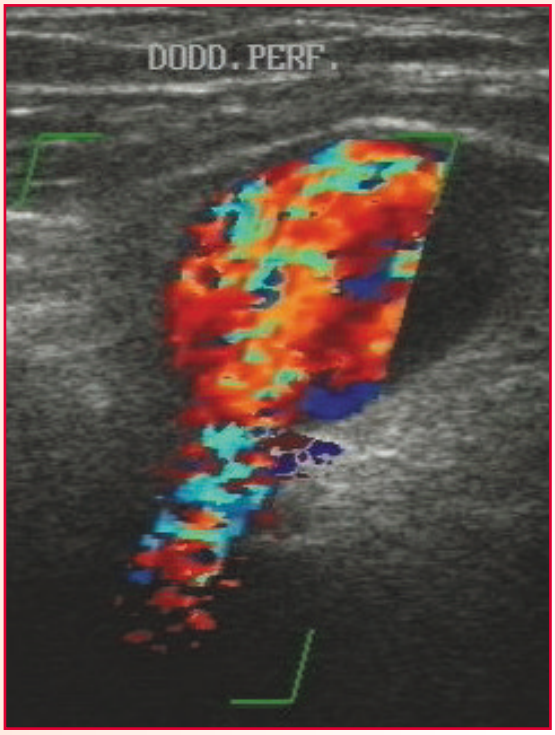

Obrázek 21. *Nedomykavý Doddův perforátor s turbulentním refluxním tokem vyjádřeným mozaikovitým barevným obrazem*

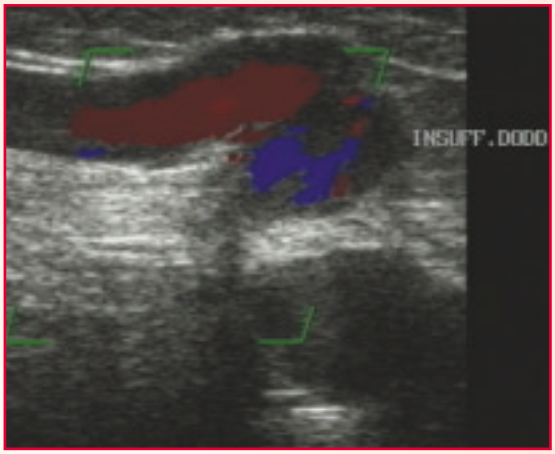

Obrázek 22. *Doddův perforátor plnící varikosní konvolut na stehně*

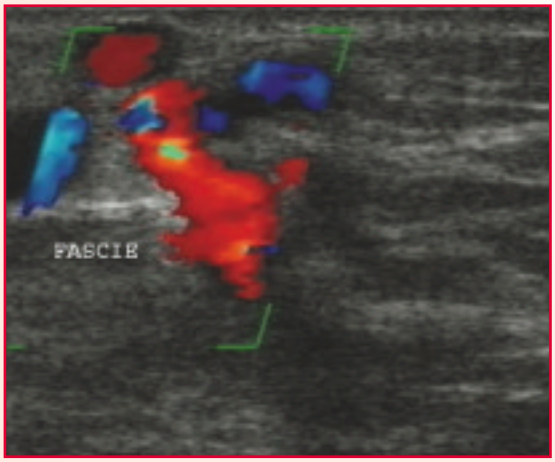

Obrázek 23. *Insuficience Cockettova perforátoru pronikajícího přes bércovou fascii*

Obrázek 24. *Klinický obraz kožních změn při významné insuficienci druhého Cockettova perforátoru*

Vyšetření recidivujících varixů

Recidivující městky jsou běžně definovány jako znovuobjevení se varixů již dříve léčených ***(obrázek 25 a 26).*** Jde tedy o pravé recidivy, reziduální varixy, ale i křečové žíly, které se objevily v důsledku přirozeného vývoje varikózního onemocnění.

Obrázek 25. *Klinický obraz recidivujících, resp. residuálních varixů po klasické operaci; ani rozsáhlé jizvy nezaručí dlouhodobý efekt, pokud léčba není technicky a takticky adekvátní*

Obrázek 26. *Nízko lokalizovaný řez na stehně po nedokonale provedené krossektomii*

Podle přesnější definice je však pro termín recidivy nutno vyhradit pouze nový výsev varixů ve stejné topografické oblasti, jejíž léčba byla provedena technicky bezchybně a přitom co nejkomplexněji. Od takto pojaté recidivy je nutno odlišit takzvané reziduální varixy, které při primární operaci nebyly léčeny a to buď proto, že nebyly správně diagnostikovány, anebo proto, že nebyly odstraněny. Na druhé straně vlastní recidivující varixy jsou takové žíly, které byly v době operace zcela normální, ale patologickými se staly až za určitou dobu po výkony, kdy došlo k vytvoření dalších spojení mezi povrchním a hlubokým žilním řečištěm.

Nejčastější příčinou vzniku varixů je technická nebo taktická chyba při předchozím léčení ***(obrázek 27),*** ale i při bezchybném provedení léčebného zákroku se recidivy přesto objevují a žádný chirurg dnes nemůže tvrdit, že provádí pouze naprosto dokonalé operace, po nichž se již varixy nikdy neobjeví. Příčinou je jednak progrese vlastního varikózního onemocnění a dále také proces neovaskularizace.

Neovaskulogeneza ***(obrázek 28)*** je přirozeným projevem všech hojících se ran[11]; je vysvětlována jako důsledek rozptýlení buněk žilního endotelu do okolí při otevřeném chirurgickém výkonu. Za určitou dobu po operaci (zhruba 12 měsíců i déle) pak může dojít k propojení hlubokého a povrchního žilního systému prostředníctvím novotvořených cévek v místě původní ligatury a ke vzniku recidivy.[12] Význam neovaskularizace v příčinách vzniku recidivy v oblasti třísla je v různých studiích hodnocen mezi 7 a 36 %.[13]

Barevné dopplerovské vyšetření umožní přesné stanovení refluxních bodů a významnosti refluxu a v řadě případů dovolí vyhnout se složité reoperaci, která nemusí být vždy zcela bez komplikací (riziko poranění hlubokých tepenných a žilních struktur, lymfatických drah s následným mízním otokem, protrahované hojení atd.).

Vyšetření recidivujících varixů není samo o sobě ničím zvláštní a neliší se od sonografie v již popsaných lokalitách, musí však být ještě preciznější a odpovědnější.

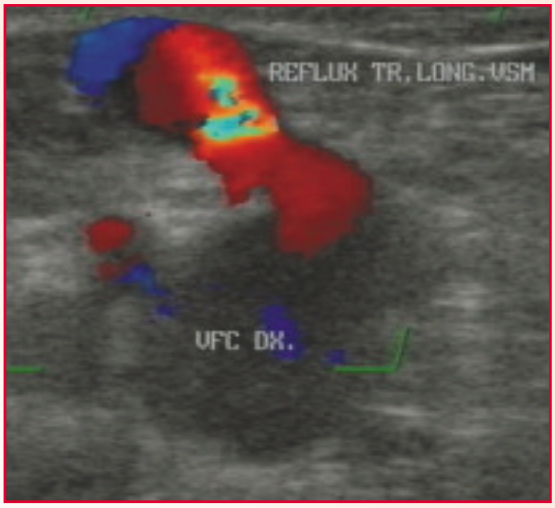

Obrázek 27. *Typický obraz ponechaného dlouhého pahýlu velké safény v obraze barevné ultrasonografie*

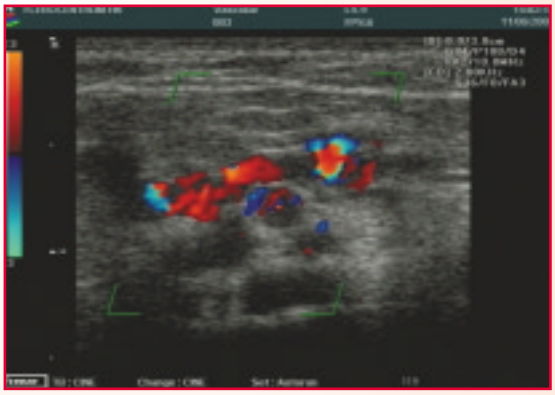

Obrázek 28. *Neovaskularizace v třísle po technicky dokonalé krossektomii v minulosti*

Ultrazvukové mapování varixů

Účelem tohoto výkonu ***(obrázek 29 a 30)*** je přenesení poznatků z ultrazvukového vyšetření na kůži pacienta.[14] Spočívá v zakreslení všech viditelných a hmatných varixů a varikosních kmenů ve vertikální poloze vyšetřovaného a dále i nedomykavých žilních segmentů zjištěných při sonografii. Cílem léčby varixů pak je zrušení refluxu z hlubokého do povrchního žilního systému a odstranění

Obrázek 29. *Mapování varixů v povodí velké safény*

Obrázek 30. *Echomapping v teritoriu malé safény*

nebo uzávěr všech křečových žil. Tato léčba musí být na jedné straně dostatečně radikální, aby garantovala co nejdelší trvanlivost , na druhé straně musí ale také zajistit co nejlepší kosmetický efekt.[15] V neposlední řadě je také nutno zachovat nepostižené žilní kmeny pro účely možných budoucích cévních (především periferních tepenných a koronárních) rekonstrukcí.[16]

Vlastní ultrazvukové mapování probíhá ve třech postupných krocích.[17] Nejdříve pátráme po možném refluxu do povrchních žil (junkce saféno-popliteální a saféno-femorální a perforátory). Dále upřesňujeme morfologické parametry superficiálních žil (kmeny safén, případně jejich zdvojení, hlavní žilní větve, průměry žilních kmenů). Teprve na závěr zakreslujeme na kůži anatomická (topografická) a hemodynamická zjištění ve snaze co nejpřesnějšího naplánování chirurgického výkonu.

Závěr

Moderní chirurgie varixů je orientována směrem k miniinvazivním technikám ambulantních výkonů při zachování jejich dostatečné radikality (invaginační stripping v loko-regionální anestezii femorálním blokem, ambulatní flebektomie, endovenózní fotokoagulace diodovým laserem). V tomto kontextu přinesla barevná duplexní sonografie do flebologie nový rozměr péče. Na jejím

základě je možno léčit postižené žíly a nic dalšího než žíly skutečně postižené a nemocné. Přínosem je také perioperační podávání venotonika Detralex (14 dnů před operací a další 2 týdny po výkonu). Uniformní dlouhý stripping safény praktikovaný paušálně u všech pacientů s varixy nemá již v dnešní době žádné opodstatnění. Podrobné předoperační ultrazvukové vyšetření, nejlépe s pomocí barevného duplexního sonografu, je možno již považovat za conditio sine qua non.

Literatura:

1. Eliáš P., Žižka J. Dopplerovská ultrasonografie. Hradec Králové: Nucleus, 1998, 1-251.
2. Ramelet A.A., Monti M. Phlebology. Paris: Elsevier, 1999, 1-445.
3. Gillet J.L.: Intéret et nécessité de l'echo-doppler préopératoire dans la prise en charge de l'insuffisance veineuse superficielle. *Phlébologie.* 2003;56:213-216.
4. Rosse S.S., Ahmed A.: Some thoughts on the etiology of varicose veins. *J Cardiovasc Surg.* 1986;27:534-543.
5. Abu-Own A., Scurr J.H., Coleridge-Smith P.D.: Saphenous vein reflux without incompetence at the saphenofemoral junction. *Br J Surg.* 1994;81:1452-1454.
6. Hollingsworth S.J., Tang C.B., Barker S.G.E.: Primary varicose veins in the presence of an intact sapheno-femoral junction. *Phlebology.* 2001;16:68-72.
7. Gillot,C.: Atlas de la petite veine saphene, bases anatomiques. *Phlébologie.* 1997;50:477-483.
8. Mercier R., Fouques P., Portal N., Vanneuville G.: Anatomie chirurgicale de la veine saphene externe. Consequences chirurgicales dans le traitement radical des varices du membre inférieur. *J Chir.* 1967;93:59-70.
9. Guex J.J.: Examen echo-doppler phlebologique de la fosse poplitée. *Phlébologie.* 2000;53:69-73.
10. Veverková L., Wechsler J.: Endoskopické přerušení perforátorů bérce. Brno: LF MU, 2001, 1-44.
11. Pepper M.S.: Positive and negative regulation of angiogenesis: from cell biology to the clinic. *Vasc Med.* 1996;1:259-266.
12. Glass G.M.: Neovascularisation in recurrent saphenofemoral incompetence of varicose veins. Surgical anatomy and morphology. *Phlebology.* 1995;10:136-142.
13. Mumme A., Olbrich S., Barbera L., Stucker M.: Saphenofemoral groin recurrence following stripping of the long saphenous vein: technical error or neovascularisation. *Phlebologie.* 2002;31:38-41.
14. Kašpar S., Kašpar M.: Use of computer technologies in miniinvasive surgery of varicose veins. In: Abstract book, Traditional angiological days with international participation 2001, Prague: Galén, 2001, p.84.
15. Herman J. et al.: Chirurgie varixů dolních končetin. Praha: Grada Publishing, 2003, 1-186.
16. Kašpar S., Suchý T.: Planning of varicose veins operations with regard for future vascular reconstructions. Phlébologie 89, London: John Libbey Eurotext, 1989, pp. 1015-1017.
17. Uhl J.F., Lefebvre-Vilardebo M., Lemasle Ph.: L'echo - marquage préopératoire des varices des membres inférieurs. *Phlébologie.* 1995;48:359-365.